

DEPISTAGE RADIOGRAPHIQUE DE LA DYSPLASIE COXO-FEMORALE

NOM : ROYALE TSARINE DES GANCHES DE LA LOIRE

RACE BERGER DE BEAUCE

N° identification :

250268743414068

SEXE : Femelle Date de naissance : 06/10/2020 N° L.O.F. : 164420/0

Vétérinaire : Dr. POIREL 80100 Date de prise du cliché : 02/12/2021

n° Ordre : Attestation certifiant la conformité de l'identification : OUI

Identification dans l'émulsion :	OUI	Identification complète du cliché :	OUI
Radiographie latéralisée :	OUI	Parallélisme entre fémurs :	OUI
Extension et symétrie du bassin :	OUI	Parallélisme fémurs – rachis :	OUI
Rotules visibles :	OUI	Rotules en position médiane :	OUI

Etat du chien lors de la prise du cliché : Anesthésie générale

LECTURE DU CLICHE

RAPPORTS ARTICULAIRES

D G

Bonne coaptation	X	X
Coaptation imparfaite		
Pincement de l'interligne		
Sub-luxation		
Luxation		

ACETABULUM

Normal.....	X	X
Insuffisance de profondeur		
Evasé		
Aplati		
Comblé		

Rebord acétabulaire crânial enserrant		
Rebord acétabulaire crânial non enserrant	X	X
Rebord acétabulaire crânial ouvert		

Ostéophytose du rebord acétabulaire crânial
Ostéophytose du rebord acétabulaire caudal

TETE ET COL FEMORAUX

D G

Forme et volume normaux	X	X
Microcéphalie		
Tête irrégulière		
Tête triangulaire ou aplatie		

Ostéophytose céphalique

ostéophytose du col fémoral

MESURE DE L'ANGLE DE NORBERG-OLSSON

Angle supérieur ou égal à 105°		X
Angle compris entre 100° et 105°	X	
Angle inférieur à 100°		
Angle inférieur à 90°		

RESULTAT DE L'EXAMEN

D G

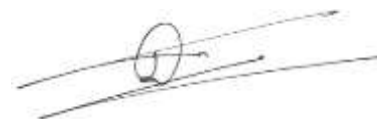
A = Aucun signe de dysplasie coxo-fémorale		X
B = Etat sensiblement normal	X	
C = Dysplasie coxo-fémorale légère		
D = Dysplasie coxo-fémorale moyenne		
E = Dysplasie coxo-fémorale sévère		

OBSERVATIONS

ETAT SENSIBLEMENT NORMAL
A DROITE

AUCUN SIGNE DE DYSPLASIE
COXO-FEMORALE A GAUCHE

St-Genis-Laval, le 13 décembre 2021



Professeur Didier FAU
Docteur-Vétérinaire - n° Ordre : 13059

Cotation correspondant à la plus
mauvaise hanche

B